

Ixekizumab nel trattamento della PsO: Un caso clinico

Dott. Vito di Lernia

Struttura Complessa di Dermatologia, Arcispedale Santa Maria Nuova

Azienda USL-IRCCS di Reggio Emilia

Disclosures

Advisory board member, consulente o speaker per:

- Abbvie
- Amgen
- Eli Lilly
- Janssen
- Novartis

Considerazioni generali

1

La scelta della terapia sistemica della psoriasi severa può avere risvolti critici in presenza di scenari clinici particolari, quali la presenza di importanti **patologie sistemiche**.

2

In tali situazioni il dermatologo deve **confrontarsi** con altri clinici ai quali fornire le indicazioni per una **scelta terapeutica efficace** e **sicura** che tenga conto delle condizioni cliniche del paziente, delle patologie concomitanti e dei rischi associati al trattamento evitando l'inerzia terapeutica.

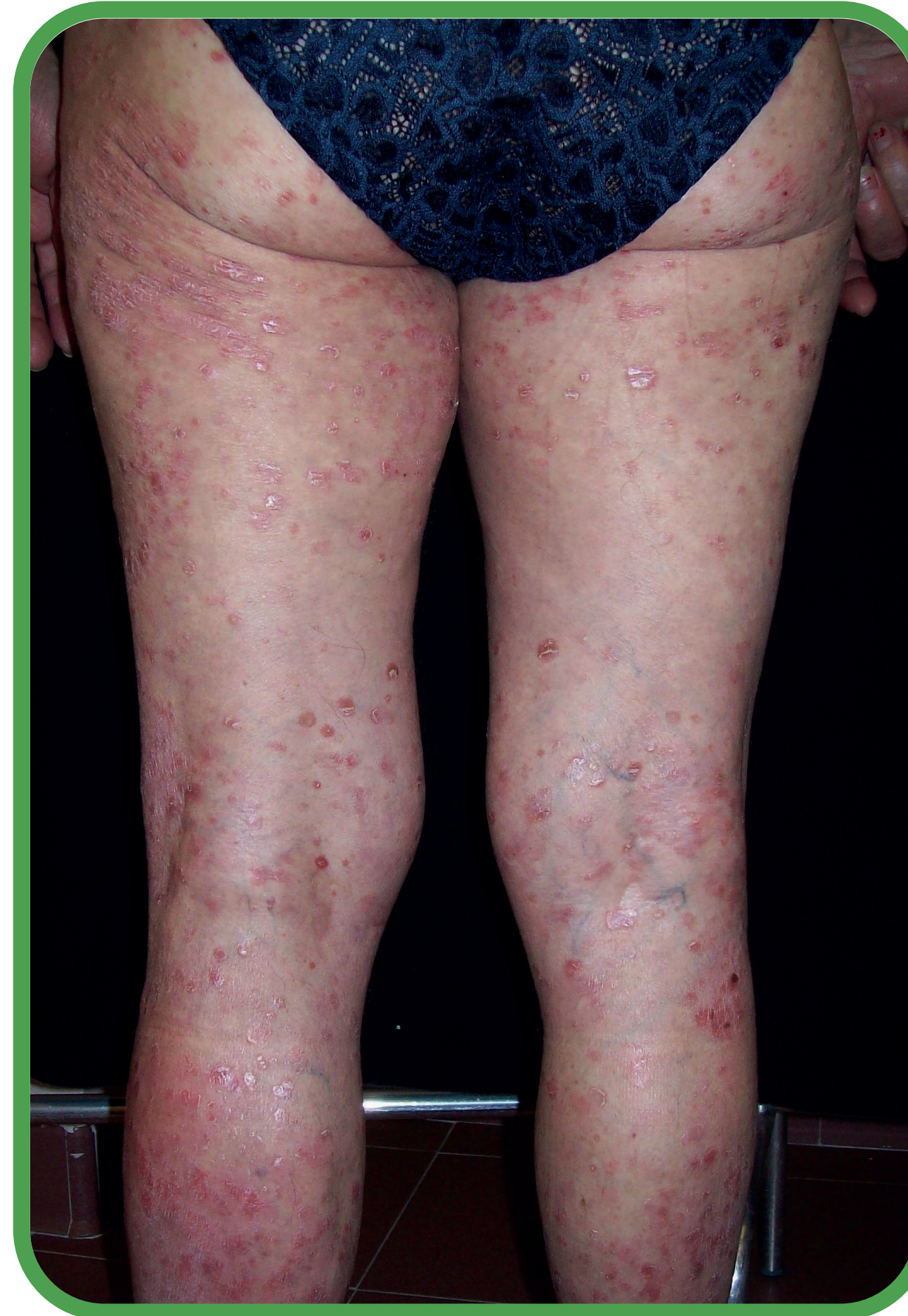Profilo paziente

PROFILO PAZIENTE

- Donna, 63 anni
- Altezza: 165 cm; peso: 65 kg
- Cirrosi epatica stadio Child Pugh A6
- Psoriasi dai 26 anni

TERAPIE PREGRESSE

- Farmaci topici;
- Ciclosporina a basse dosi (2 mg/kg/die)
- Etanercept ► resistenza primaria
- Adalimumab ► resistenza primaria
- Ustekinumab ► resistenza primaria



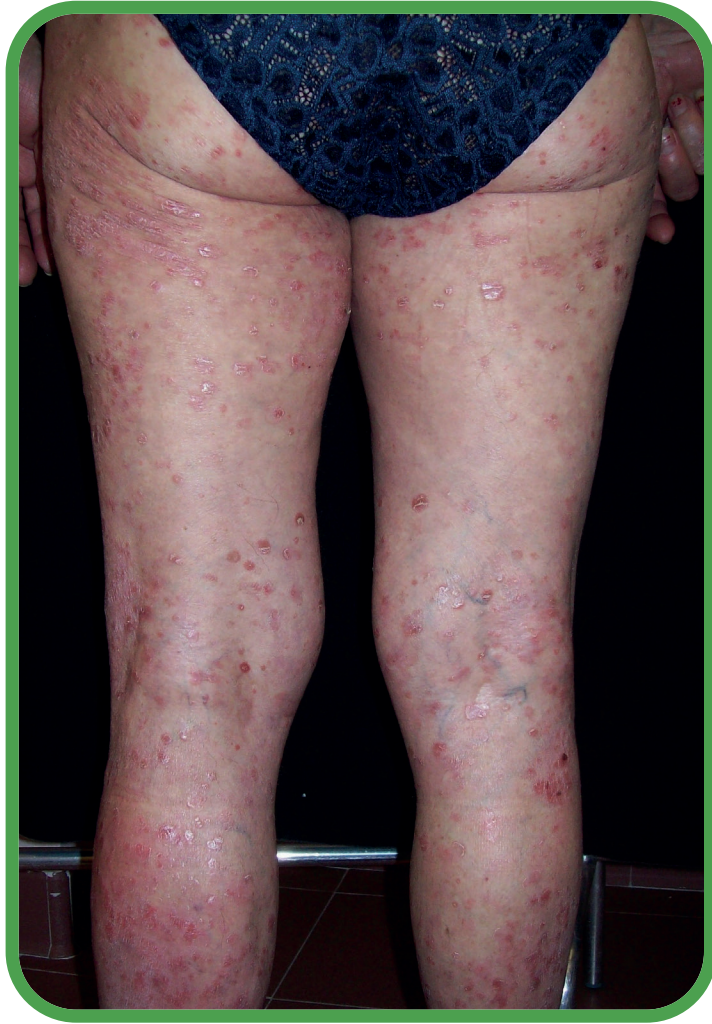TERAPIA IN CORSO

- Furosemide
- Vitamina K1 sintetica
- Lansoprazolo
- Allopurinolo

ESAMI DI LABORATORIO

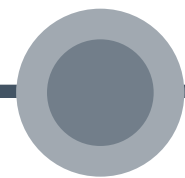
- Eritrociti: 374000/mmc
- Emoglobina: 7,9 g/dl
- Leucociti: 1400/mmc
- Piastrine: 59000/mmc

Scelta terapeutica



VISITA REUMATOLOGICA

- Sinovite attiva alle mani
- Aspetti artrosici ai piedi
- Non opportuni farmaci di fondo sintetici (DMARDs)
- Pregressa resistenza o inefficacia a 2 anti-TNF α
- Suggesto l'utilizzo di anti-IL17



Giugno 2019

Scelta terapeutica

FOLLOW-UP

- Trasfusioni per l'anemia da stitlicidio cronico (varici)
- Legatura varici

Febbraio 2020

Scelta terapeutica

FOLLOW-UP

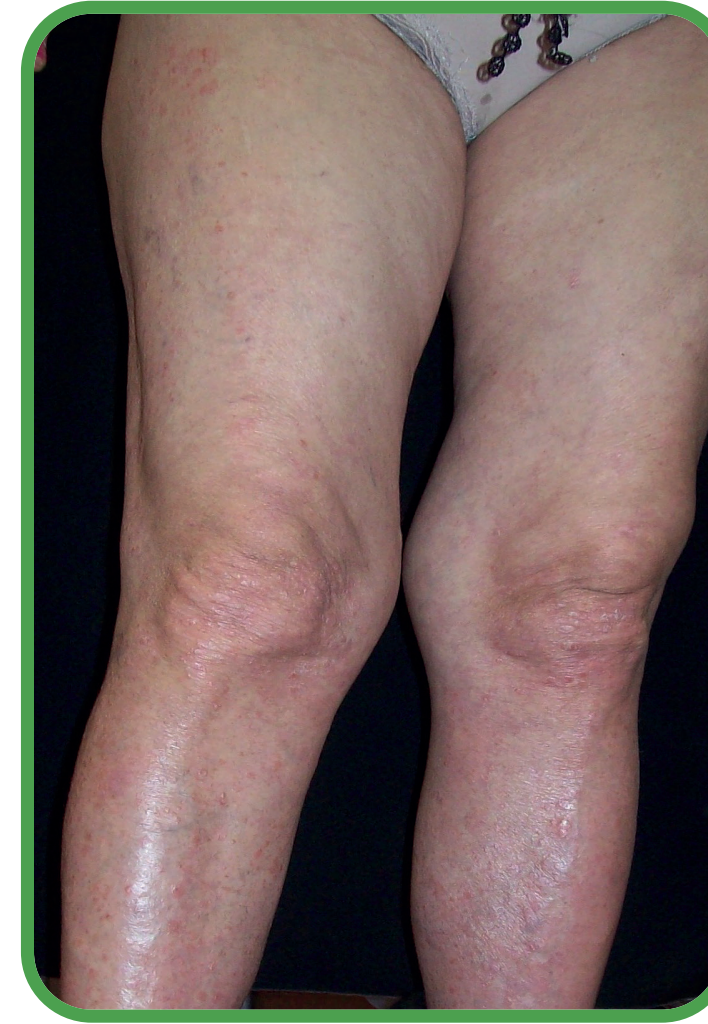
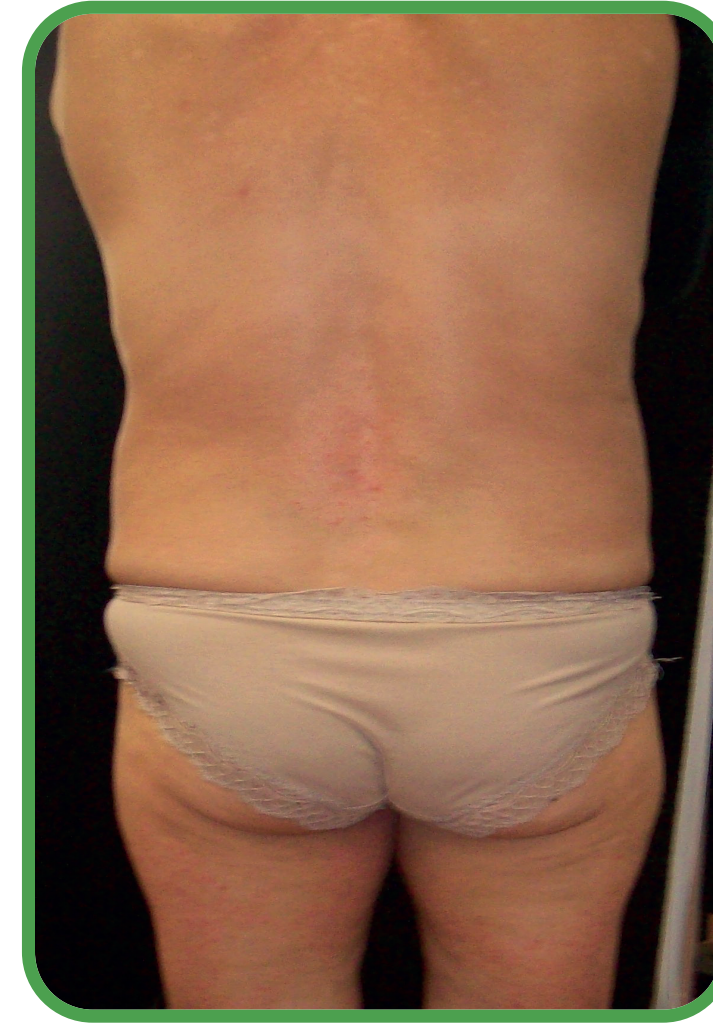- PASI 18,9
- BSA 22

SCelta TERAPEUTICA

- **Ixekizumab a dosaggio standard¹**
(dose d'avviamento: 2x80 mg,
poi 80 mg ogni 4 settimane)

Marzo 2020

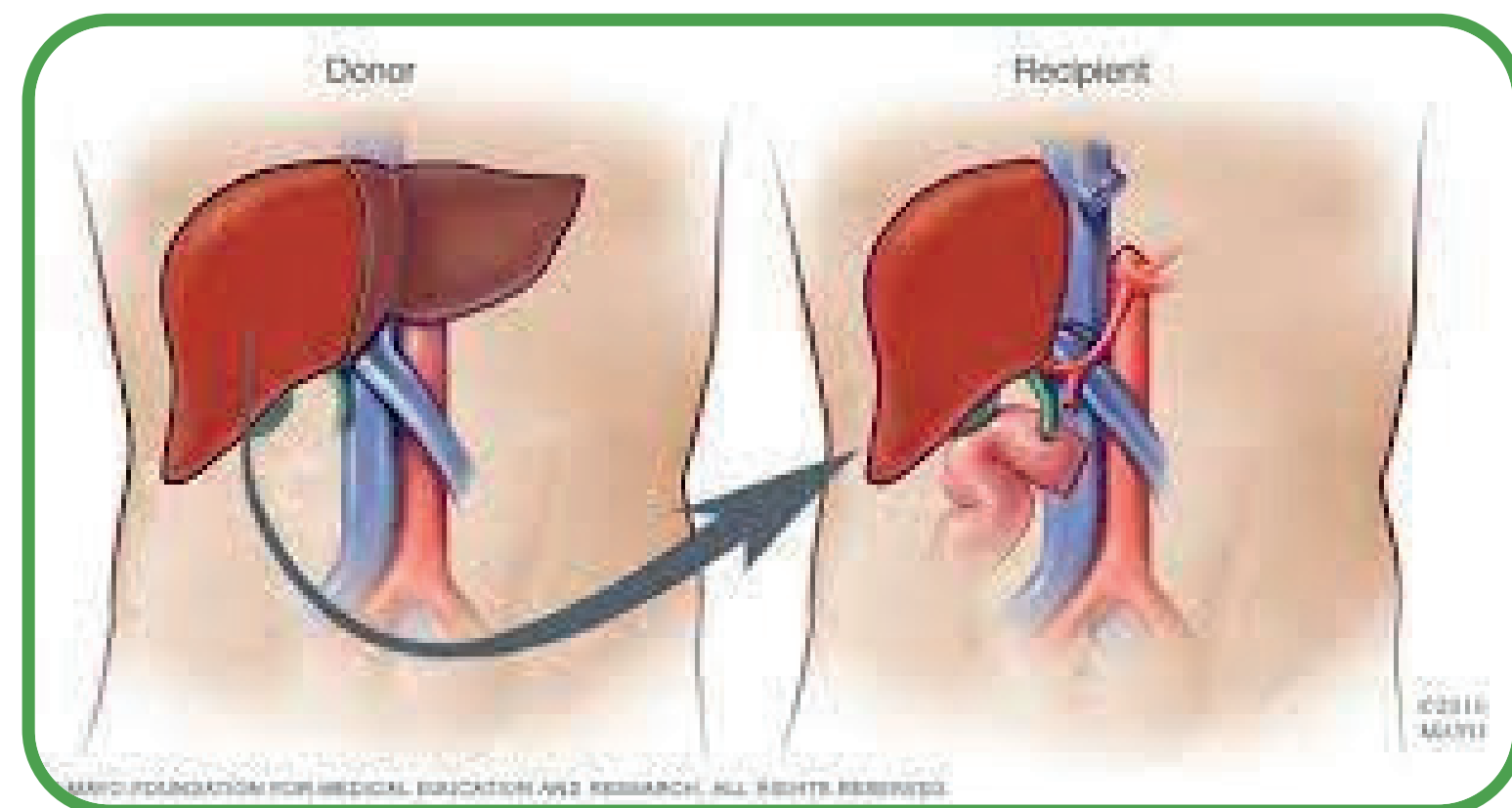
Scelta terapeutica



FOLLOW-UP 12 SETTIMANE

- PASI 0
- BSA 0
- Artralgie ridotte
- Prosegue terapia con Ixekizumab

Giugno 2020

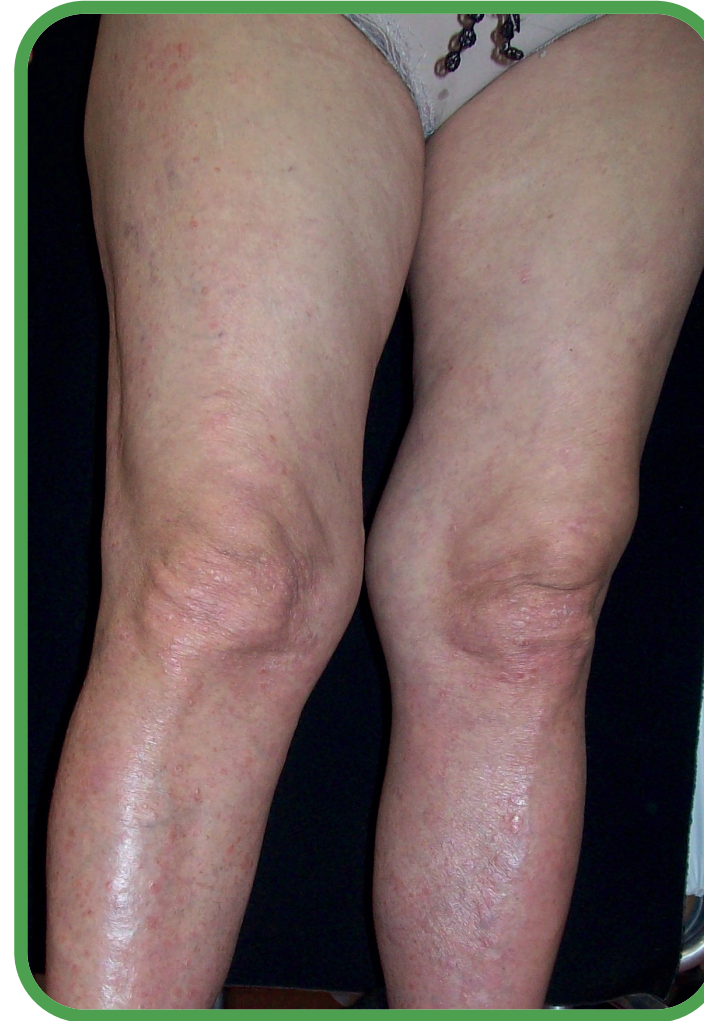

INTERVENTO

- Trapianto di fegato
- Temporanea sospensione della terapia con ixekizumab, ripresa dopo 8 settimane dal trapianto
- Assume everolimus, tacrolimus

Agosto 2021

Dicembre 2022



FOLLOW-UP A 16 MESI DALL'INTERVENTO

- Terapia in corso: ixekizumab + terapia immunosoppressiva correlata al trapianto
- PASI 0
- BSA 0
- Visita reumatologica: componente infiammatoria in remissione

ANALISI DI LABORATORIO

- Eritrociti 4120000/mmc
- Emoglobina 10,4 g/dl
- Leucociti 3590/mmc
- Piastrine 77000/mmc

Dicembre 2022

Trapianti e psoriasi



Rischi di un trapianto di fegato

- Emorragia
- Rigetto
- Assenza di ripresa funzionale
- Infezioni
- Danno renale



Seminars in Arthritis and Rheumatism

Volume 51, Issue 6, December 2021, Pages 1263-1273



Safety of biologic treatments in solid organ transplant recipients: A systematic review


187 pazienti trattati con biologici dopo trapianto



141 pazienti sottoposti a trapianto di fegato



4,8% affetti da **psoriasi**



7,5% affetti da **patologie reumatiche**

Conclusioni

1

Nella nostra paziente, affetta da anemia e leuco-piastriopenia in corso di cirrosi epatica scompensata, la terapia con ixekizumab ha permesso di mandare in remissione completa la psoriasi grave e l'artrite psoriasica associata

2

La terapia è stata mantenuta fino al momento del trapianto e ripresa dopo 8 settimane in associazione al regime standard di terapia immunosoppressiva post-trapianto

3

L'efficacia della terapia in ambito cutaneo ed articolare si mantiene a distanza di 16 mesi dal trapianto senza il riscontro di eventi avversi

4

La terapia con anticorpi monoclonali anti-IL17 può essere considerata una possibile opzione terapeutica per il trattamento della psoriasi anche nei pazienti affetti da cirrosi epatica candidati a trapianto.